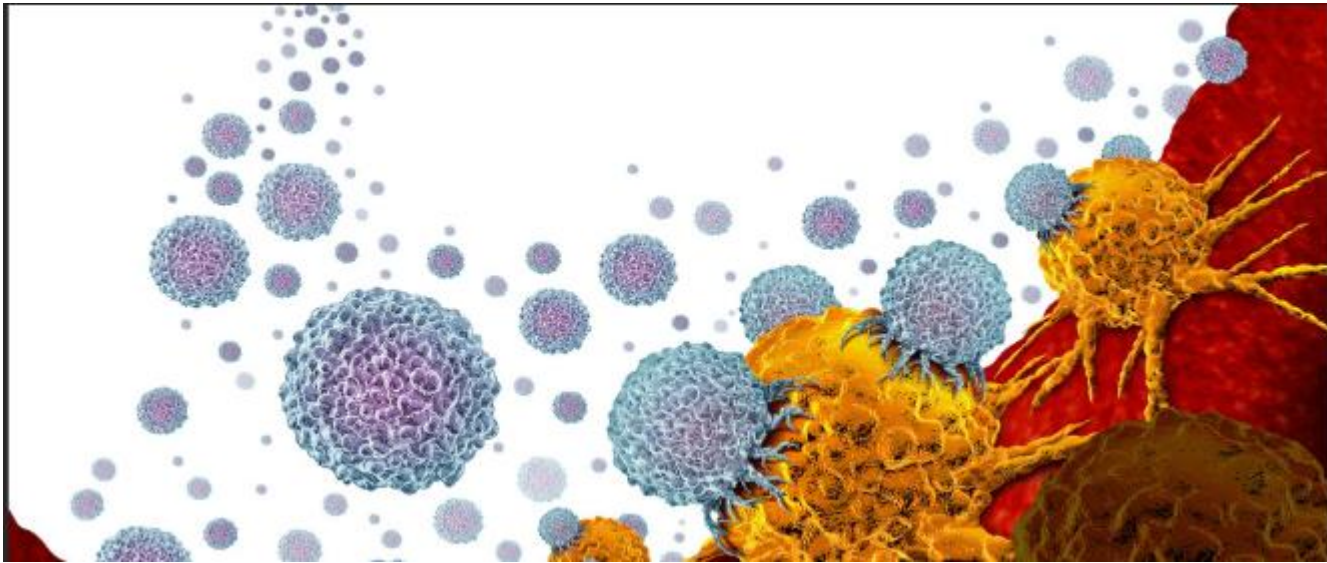


La Chirurgie à l'ère de l'immunothérapie

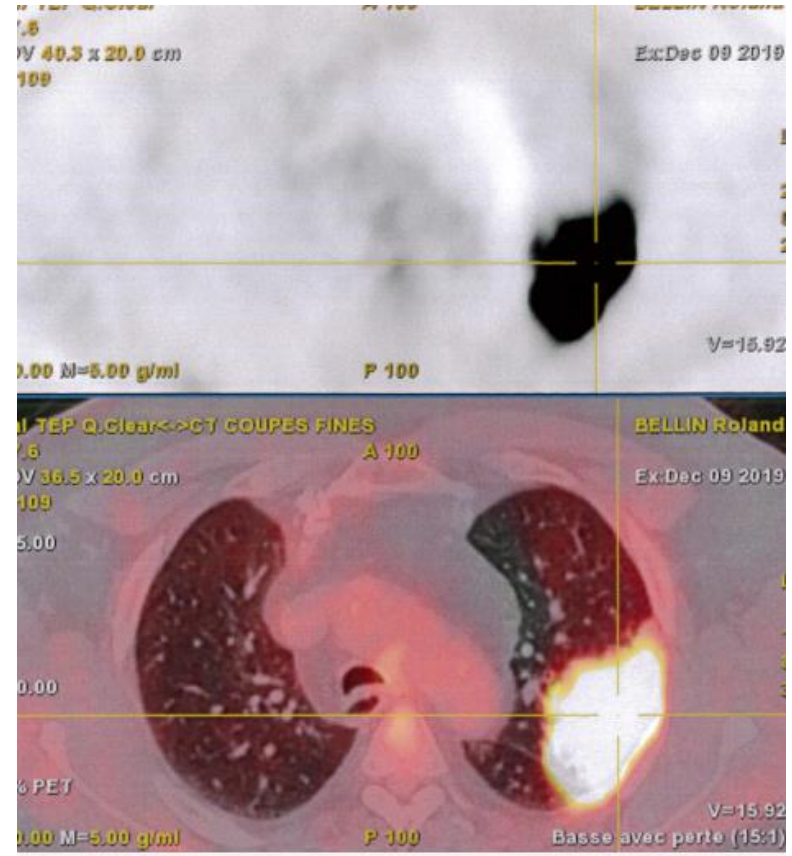
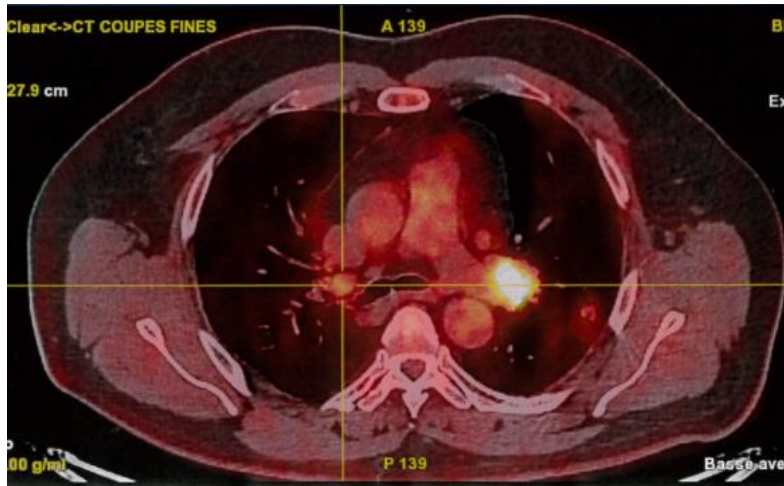


Grenoble: Essai phase III BMS CA209-77T

- Chimio Néoadjuvante + Nivolumab ou placebo
- Chirurgie
- Adjuvant : Nivolumab ou placebo
 - 4 patients

H 56 ans 15 p/a

- Médiastinoscopie négative
- ADK / PTP
- cT3 N1

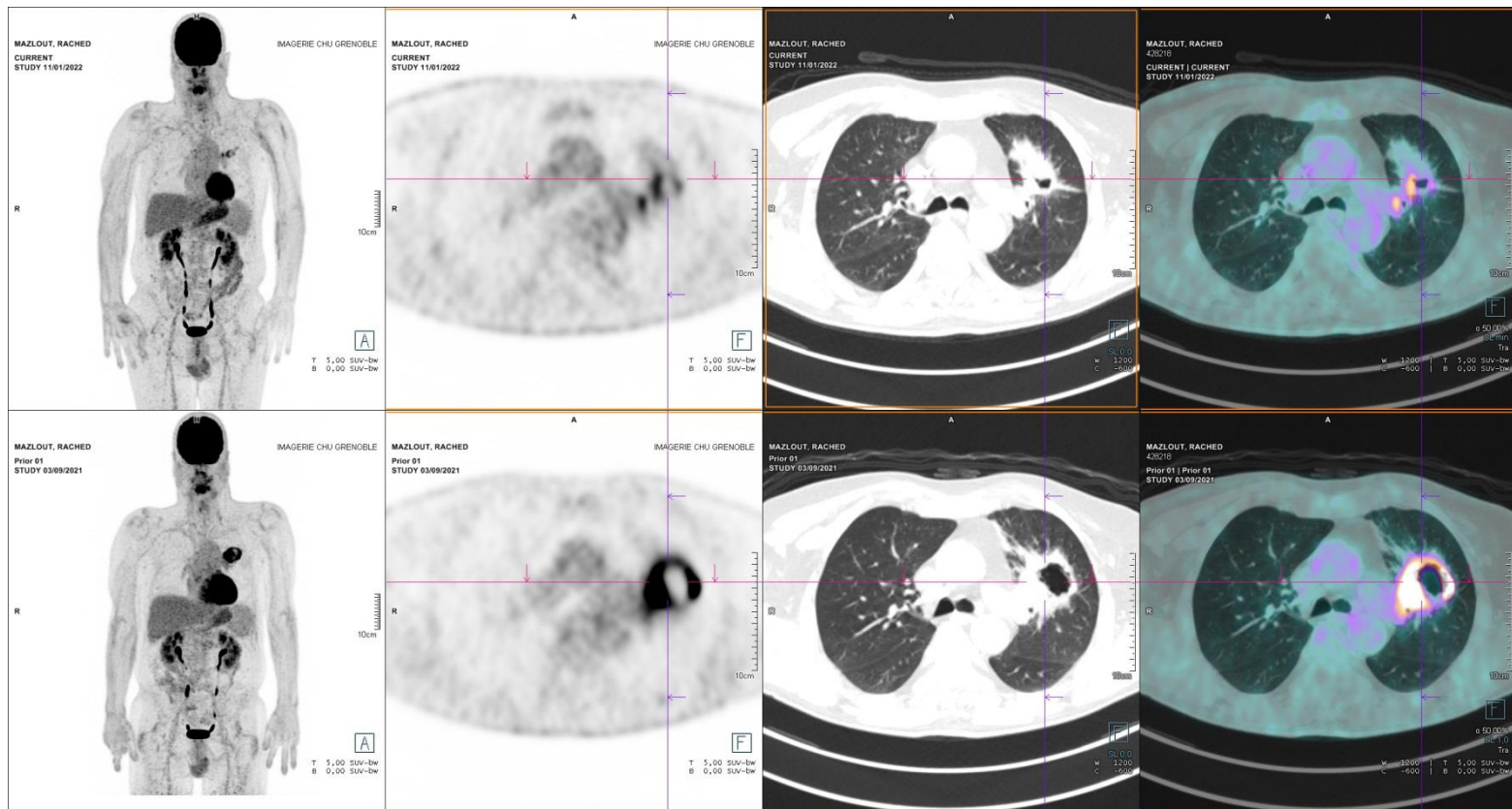


H 56 ans 15 p/a

- Lobectomie sup gauche
 - Réduction envahissement pleural +++
 - Chirurgie facile
 - Réponse pathologique majeure
 - 2,5 cm vs 10 cm
 - 15 % cellules vivaces
 - ypT2a N0
 - rechute

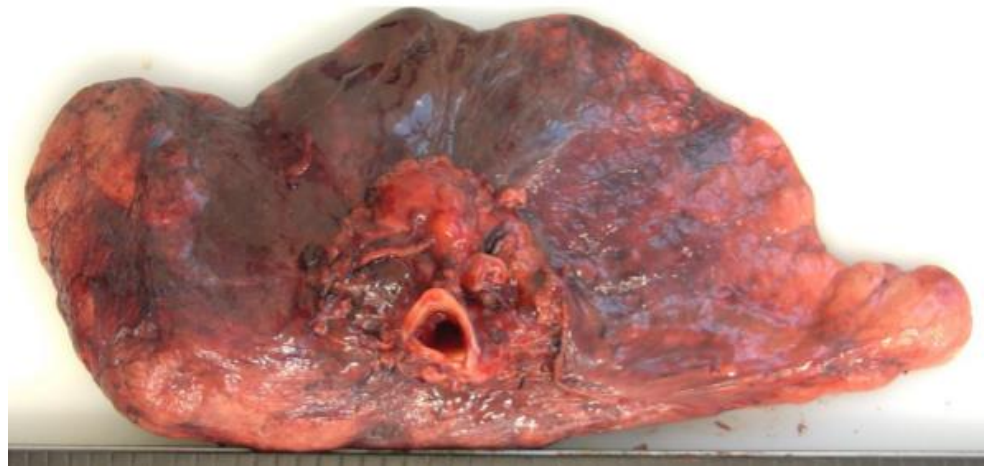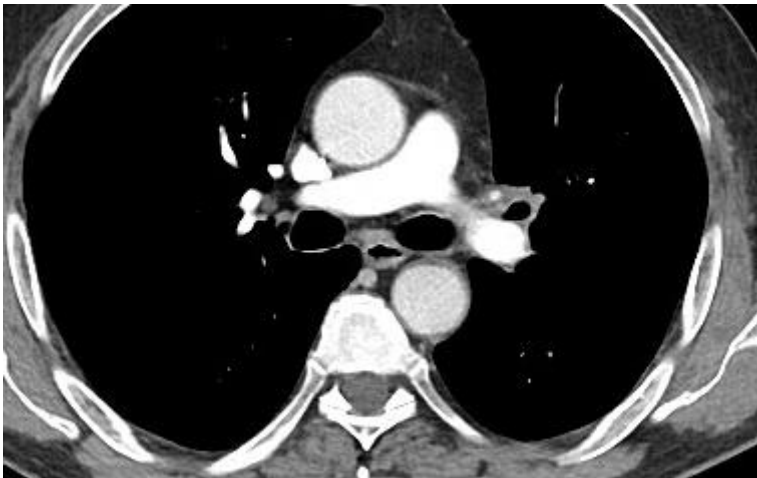
H 68 ans 40 p/a

- ADK bronche lobaire sup
- cT3 N1



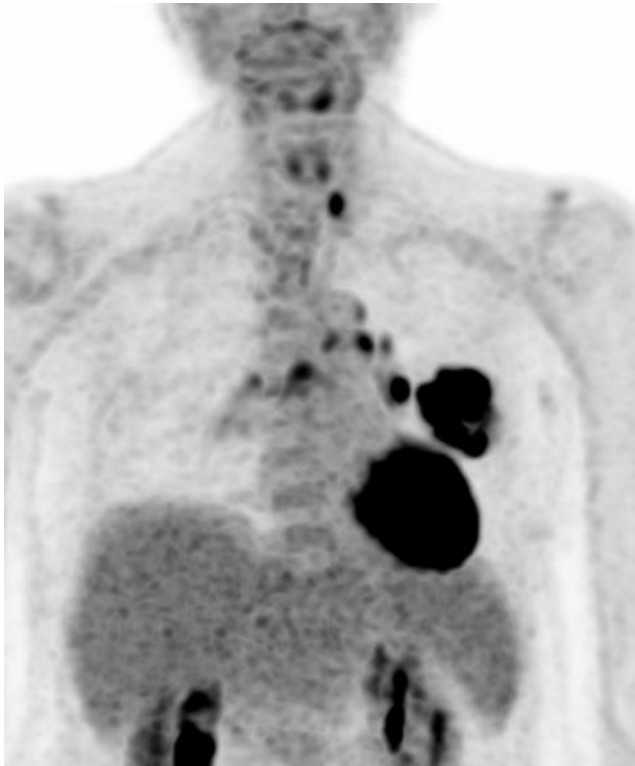H 68 ans 40 p/a

- ADK bronche lobaire sup
- cT3 N1
- Lobectomie sup gauche Bronchoplastique
- Impression tissus normaux résidu 2,5 cm ypT0N0



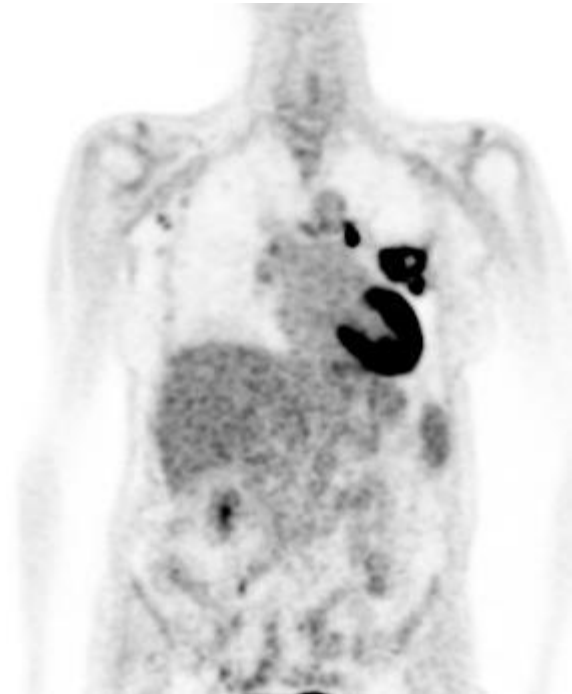
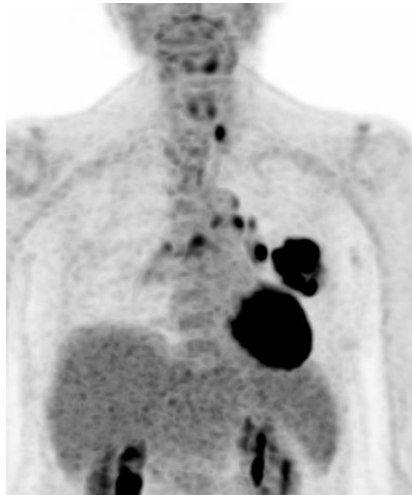F 73 ans 35 p/a

- Épi bronche lobaire sup
- cT3 N2



F 73 ans 35 p/a

- Lobectomie sup gauche
- Yp T1b N0 résidu 1,4 cm

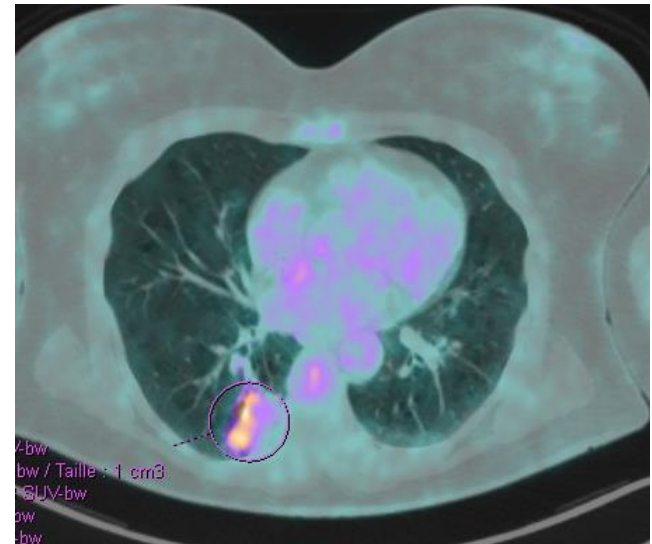
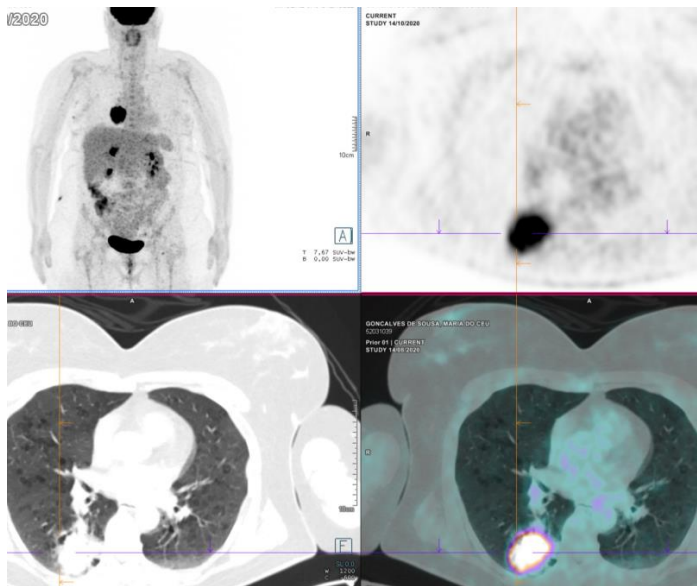


Essais de phase III

- Immuno chimio néo adjuvant
 - Tumeur et LN en place
- Référence : Checkmate 816
 - Doute : Durvalumab
- Réponse pathologique ?
- ADN ?
 - Molecular residual disease ?
- Interférence chirurgicales

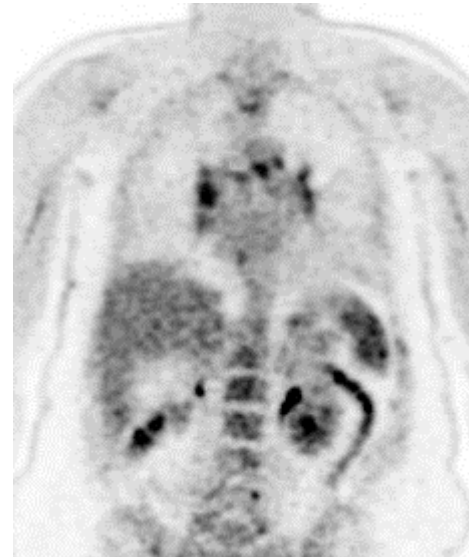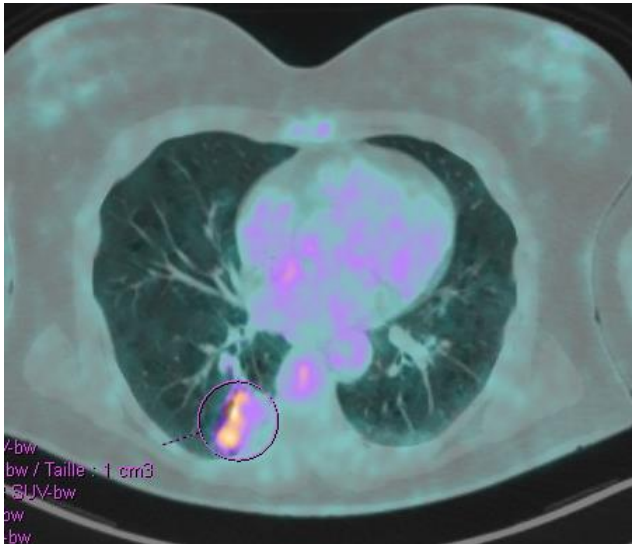
F 49 ans 20 p/a

- PTP ADK



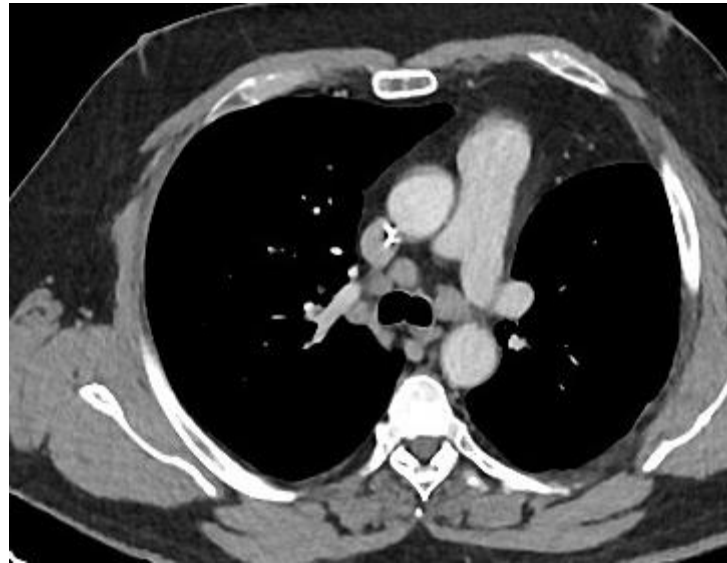F 49 ans 20 p/a

- Lobectomie inf droite vidéo convertie
 - Fibrose – plaie vasculaire
 - Pas de résidu tumoral ypT0N0
 - Poussée lymphonodale M+ 8 fin de TTT



Immuno-chimio néo adjuvante

- Réaction immunitaire ?



Interférences chirurgicales

- Fibrose post chimio néoadjuvante
 - Tumeur et Gg
 - Tissus plus sains
- Délais
 - Stades I & II 90 jours sans incidence
 - Phase II 2 – 6 semaines
- Effets secondaires
 - Infection et cicatrisation

REVIEW

Surgical Perspective on Neoadjuvant Immunotherapy in Non-Small Cell Lung Cancer

Jay M. Lee, MD, Masahiro Tsuboi, MD, PhD, and Alessandro Brunelli, MD



